Aus dem Zahnärztlichen Institut der Universität Marburg
Direktor: Professor Dr. Hans Fliege.

Zur Frage der chirurgischen Zahnentfernung mit besonderer Berücksichtigung prophylaktischer Maßnahmen

INAUGURAL-DISSERTATION
ZUR ERLANGUNG DES DOKTORGRADES
IN DER ZAHNHEILKUNDE
DER HOHEN MEDIZINISCHEN FAKULTÄT
DER PHILIPPS-UNIVERSITÄT ZU MARBURG

vorgelegt von

Albert Boßhammer
Zahnarzt aus Goßfelden.

Marburg-Lahn 1938.
Buchdruckerei Hermann Bauer in Marburg

Angenommen von der Medizinischen Fakultät Marburg
am 21. Dezember 1938.

Referent: Prof. Dr. Fliege.

Gedruckt mit Genehmigung der Fakultät.

Meinen lieben Eltern

Disposition.

A) Einleitung.

B) Die chirurgische Entfernung der Zähne.

I. Die Aufklappung als ultima ratio.

1. Indikation.
2. Methoden.
   a) Vorbereitungen zur chirurgischen Zahnentfernung.
   b) Schnittführungen bei chirurgischen Zahnentfernungen.
   c) Entfernung des durch Schleimhautaufklappung freigelegten Alveolarknochens.
   d) Die endgültige Entfernung des durch Schleimhautaufklappung freigelegten Zahnes.
   e) Die Versorgung der durch Ausmeißelung entstandenen Wunde.
3. Modifikationen von chirurgischen Methoden zur Zahnentfernung.

II. Die chirurgische Entfernung der Zähne unter Berücksichtigung der Prophylaxe.

1. Indikation.
2. Methoden.
3. Untersuchungsergebnisse und Beschreibung einiger Fälle.

C) Zusammenfassung.

A) Einleitung.

Ueber die Zahnentfernung ist uns in der Literatur der alten Kulturvölker nur weniges übermittelt. Wir sind im allgemeinen auf spärliche Funde, knappe Aufzeichnungen und Vermutungen angewiesen. So verschieden auch die ersten Berichte über die chirurgische Zahnheilkunde sind, so gleichen sie sich doch alle darin, daß die Zahnextraktion „eine gefürchtete Operation" war und daß nur lockere Zähne gezogen werden sollten.

Den damaligen Operateuren standen nur geringe Hilfsmittel zur Verfügung. Das Instrumentarium war sehr primitiv, die Lokalanaesthesie unbekannt. Die fachliche Ausbildung und die wissenschaftlichen Kenntnisse der meisten Extrakteure ließen viel zu wünschen übrig. Es ist selbstverständlich, daß sich mit der Vervollkommnung des Instrumentariums, durch bessere fachliche Ausbildung und wissenschaftliche Erkenntnisse auch die Indikation zur Extraktion änderte. So wurden noch das ganze Mittelalter hindurch nur lockere Zähne extrahiert. Lediglich in Ausnahmefällen, nämlich bei ganz unerträglichen Schmerzen des Patienten, wagte sich der Operateur auch an „festsitzende" heran. (Geist Jacobi)

Heute sind wir in der Lage, alle Zähne zu entfernen. Auch die dabei auftretenden Komplikationen lassen sich meistern. In solchen Fällen ist neben größter Erfahrung eine genaue Kenntnis der normalen Anatomie des Zahnes unerläßlich. Nicht weniger wichtig sind die topographischen Verhältnisse im Bereich des Kieferknochens. Der Operateur muß sich über die Möglichkeiten unangenehmer Ereignisse von vornherein klar sein und muß auch die Methoden der chirurgischen Zahnentfernung beherrschen. Es läßt sich mit Recht der Standpunkt von Kranz vertreten, daß „der Gradmesser für die Tüchtigkeit des Zahnarztes seine Extraktionskunst ist". Nichts ist peinlicher für den Operateur dem Patienten gegenüber, wenn er nach längerem planlosen Arbeiten die Extraktion aufgeben muß.

Jeder Praktiker wird schon die Erfahrung gemacht haben, daß gelegentlich Extraktionen, so einfach sie auch scheinen mögen, ungeahnte Schwierigkeiten bereiten können. Nicht selten muß jedoch schon von vornherein mit einer schwierigen Extraktion gerechnet werden. In solchen Fällen ist dann meistens eine Entfernung des Zahnes auf typische Weise mit Zange und Hebel abzulehnen, da die vergeblichen Extraktionsversuche lediglich eine Malträtierung des Gewebes hervorzurufen

pflegen. Es kommt dann nur die Entfernung des Zahnes durch Aufklappungsoperation bezw. Ausmeißelung, die unbedingt zum Ziele führt, in Frage.

Mir wurde die Aufgabe gestellt, die Zahnentfernung durch Aufklappung unter besonderer Berücksichtigung der prophylaktischen Aufklappung an Hand der Literatur und eigner statistischer Untersuchungen einer kritischen Betrachtung zu unterziehen.

B) Die chirurgische Entfernung der Zähne.

Einleitung.

Das Verfahren der Aufklappungsoperation bzw. der Ausmeißelung ist zuerst von Partsch, dem Altmeister der zahnärztlichen Chirurgie, angegeben und von seinen Schülern Williger, Bock und Riesenfeld vervollkommnet worden. Allerdings hat Linderer schon 1848 über zwei Methoden zur chirurgischen Zahnentfernung berichtet, die aber, wegen ihrer für die heutige Zeit primitiven Ausführung, lediglich historischen Wert besitzen. Wie Faber (1928) berichtet, hat Linderer bei einem tieffrakturierten unteren Backenzahn, nachdem er den Knochen durch einen Zahnfleischschnitt freigelegt hatte, mit einem scharfen „Schabeeisen" die äußere Alveolarwandung durchtrennt und mit einem „Gravier-eisen" das Zwischenstück entfernt, sodaß die Extraktion glücklich zu Ende geführt werden konnte. Seine zweite Methode besteht im Aussägen der ganzen Alveole mit samt dem schlechten Zahn.

I. Die Aufklappung als ultima ratio.

1. Indikationen.

Wie aus dem Schrifttum festzustellen ist, bedeutet die Aufklappungsoperation bzw. Ausmeißelung für die meisten Autoren die ultima ratio. Es gibt jedoch einige, die sie, wenn auch nur beiläufig, als prophylaktisch erwähnen. Auf diese so äußerst wichtige Tatsache soll im zweiten Teil der Arbeit noch näher eingegangen werden. Ueber die Indikation zur typischen Ausmeißelung sind die Ansichten der bekanntesten zahnärztlichen Chirurgen so verschieden wie kaum auf einem anderen Gebiet unserer Disziplin. Für die meisten Autoren ist sie bei schwierigen Fällen das einzige Mittel, um zum Ziele zu kommen, andere wieder lehnen sie grundsätzlich ab.

Partsch (1932) äußert sich zur Indikation der Ausmeißelung folgendermaßen: „In jenen Fällen, in welchen der Bruch des Zahnes so erfolgt ist, daß nur eine schmale Partie des Kronenrestes über dem Niveau des Alveolarfortsatzes stehen geblieben oder die Bruchlinie ganz innerhalb der Alveole gelegen ist, bietet sich für zangenartige oder hebelartige Instrumente kaum ein Angriffspunkt mehr dar, höchstens gelingt es, bei mehrwurzligen Zähnen, wenn

schon eine Wurzel extrahiert ist, mit dem Vaynaschen Hebel distal oder mesial zwischen Alveolenwand und Wurzelrest einzudringen, um die Wurzel nach der bereits entleerten Alveole zu luxieren. Hängen aber die Wurzelreste noch zusammen, oder gibt der Frakturrest keine Führung mehr für die schmale Hebelfläche, so bleibt nichts anderes übrig, als daß operativ vorgegangen wird, um dem Wurzelrest beizukommen. Es kann in solchen Fällen nicht dringend genug davor gewarnt werden, immer wieder mit anderen Instrumenten die Extraktion zu versuchen, weil mit den erfolglosen Bemühungen nicht allein die Geduld des Patienten auf eine harte Probe gestellt wird, sondern auch die Weichteile namentlich der Zahnfleischrand, oft auch der Knochen selbst, immer stärker gequetscht und dadurch zur Heilung ungeeignet gemacht wird".

Klatt (1922) spricht sich in anerkennenderweise über die Ausmeißelungsoperation wie folgt aus: „Schwierigkeiten bei der Extraktion, die durch mechanische Hindernisse hervorgerufen werden, werden am sichersten, am wirksamsten und nicht zuletzt für das Gewebe am schonendsten durch die Meißelung überwunden".

Peckert (1925) lehnt die Ausmeißelung vollkommen ab. Infolgedessen hat er sich auch nicht zur Indikation der Ausmeißelung geäußert. Er propagiert die „Herausklopfmethode" und zwar für alle Zähne, also auch für Molaren. Ueber die Ausmeißelung urteilt er folgendermaßen: „Warum hält man so starr an der Ausmeißelung fest, die m. E. mehr ein Notbehelf als eine klassische Methode ist und geht nicht daran, besseres an ihre Stelle zu setzen?"

Dem Franzosen Monier (1926) genügt im allgemeinen nicht die Extraktion durch die Zange oder mit dem Hebel, da die Alveole für den Abfluß der entzündlichen Exsudate nicht ausreiche. Er verlangt deshalb aus diesen Gründen die chirurgische Extraktion, weil nach seiner Ansicht nur so eine rasche Heilung möglich ist.

Für Präger (1926) ist die Aufklappung die „letzte Rettung". Er schreibt dazu: „Die dritte Methode . . . . . ist die letzte Rettung: die Ausmeißelung. Es handelt sich da um eine richtige Aufklappungsoperation, bei der eine größere Wunde entsteht, bei der Assistenz unumgänglich nötig ist — kurz immer eine im Vergleich zur einfachen Extraktion recht komplizierte Handlung. Man kann wohl behaupten, daß der, der Zange und Hebel zu meistern vermag, selten zu dieser ultima ratio zu greifen braucht".

Steiner (1926), ein Vertreter der Wiener Schule, der sich ausführlich mit Aufklappungsoperationen beschäftigt hat, nimmt zur Indikation der Ausmeißelung folgendermaßen Stellung: „Was nun die Ausmeißelung anlangt, so gehört sie zu denjenigen Operationen, welche in ihrer typischen Form verhältnismäßig selten sind, da die zwei anderen Methoden (Verfasser meint damit „das Herausklopfen" der Wurzel und die Methode, die dadurch charakterisiert ist, daß Ansätze für hebelartige Instrumente oder Zangen geschaffen werden durch Manipulationen an den Wurzeln selbst, an der Schleimhaut

oder am Knochen) beinahe immer ausreichend erscheinen. Es ist auch von Kneucker (nach Steiner) in letzter Zeit sehr richtig betont worden, daß wir eigentlich nach Möglichkeit typische Ausmeißelungen aus Gründen der Wundheilung vermeiden und lieber versuchen sollen, mit anderen Methoden das Auslangen zu finden. Dementsprechend können wir für die typische Ausmeißelung nur wenige absolute Indikationen anführen. Es gehören dazu: gekrümmte Wurzeln, besonders mit sehr starken Krümmungen, ebenso Wurzeln mit sehr ausgedehnten Zementhyperplasien, die wir zwar oft lockern, aber nicht aus der Alveole herausbekommen können, weiters manchmal sehr hoch abgebrochene Wurzelfragmente und endlich unter Brücken befindliche Radices relicatae. Verhältnismäßig häufig kommen untere Molarenwurzeln zur typischen Ausmeißelung. Selbstverständlich ist die Ausmeißelung die einzige Methode zur Entfernung retinierter Zähne."

Nach Williger (1927) kommt die Ausmeißelung zur Anwendung:

1. „bei tief gebrochenen Zähnen,
2. bei versteckt liegenden Wurzelresten,
3. bei verlagerten (halbretinierten) und
4. bei retinierten Zähnen".

Faber (1928) bezeichnet die Ausmeißelung als die ultima ratio. Nach seiner Meinung kommt sie in Frage „für Fälle mit stark annormaler Gestalt oder schwer erreichbarer Lagerung der Wurzeln".

Neumann (1929) ist folgender Meinung: „Zeigt das Röntgenbild anatomische Schwierigkeiten, so kann man trotzdem wohl den Versuch machen, mit der Zange den Zahn zu entfernen. Erfolgt aber dann eine Fraktur, so ist einzig und allein die Schleimhautaufklappung nach Partsch jedem weiteren Versuche den Zahn durch Uebergreifen mit der Zange über Zahnfleisch und Knochen zu entfernen, als der einzig chirurgisch richtige, sicher zum Ziele führende Weg vorzuzeichnen".

An dieser Stelle müssen noch erwähnt werden die Arbeiten von Mayrhofer (1930), die sich jedoch schon zu einem großen Teil mit prophylaktischen Maßnahmen befassen. Aus diesen Gründen soll erst im zweiten Teil näher auf die von Mayrhofer angegebenen Methoden hingewiesen werden.

Sicher (1937) nimmt ebenfalls wie Präger eine ablehnende Haltung ein. Er kritisiert die Ausmeißelung folgendermaßen: „Die als Ausmeißelung impaktierter Weisheitszähne berühmte Methode, der Schrecken des Zahnarztes und noch mehr des Patienten, jene Methode mit der langwierigen Wund- und Nachbehandlung, den wochenlang anhaltenden, oft unerträglichen Schmerzen und der sich oft zugesellenden Mundsperre, jene Methode, für die immer wieder neue Modifikationen empfohlen werden, sollte endlich verurteilt sein, soweit es sich nicht um zerstörte periodontisch erkrankte Zähne

handelt, die einen sofortigen befreienden, oft lebensrettenden Eingriff nötig machen, aus dem therapeutischen Lexikon des Zahnarztes zu verschwinden".

Kranz (1938) vertritt folgende Ansicht: „Kommen wir mit der Wurzelzange und dem Hebel nicht zum Ziel, so wird das Zahnfleisch entsprechend aufgeklappt und die (bukkale) Knochenwand so weit abgetragen, daß wir genügend Angriffsmöglichkeiten haben, um die Wurzeln bzw. Wurzelreste mit dem geeigneten Hebel oder Meißel zu entfernen".

2. Methoden.

a) Vorbereitungen zur chirurgischen Zahnentfernung.

Zur reibungslosen und exakten Durchführung einer Aufklappungsoperation ist für die Handreichungen und zum Tupfen Assistenz* nötig, bei einer eventuellen Narkose außerdem noch der Narkotiseur. Was die Narkose zur chirurgischen Zahnentfernung angeht, so wird sie von fast allen Autoren kategorisch abgelehnt. Partsch hält sie mit der Begründung für ungeeignet, weil „bei allgemeiner Narkose jede Mithilfe des Patienten durch Feststellung des Kopfes entsprechend den verschiedenen, durch den Fortschritt der Operationen gegebenen Situationen, ausgeschlossen ist". Auch an der Marburger Schule ist schon immer die gleiche Ansicht vertreten worden. In neuerer Zeit wurde auf Kongressen derselbe Standpunkt eingenommen und die Narkose für diese Zwecke als überflüssig und hinderlich angesehen.

Ferner ist besondere Sorgfalt auf ein vollständiges Instrumentarium zu legen. Die erforderlichen Instrumente sind nach Williger folgende:

1. „Mundhaken,
2. ein Messer mit konvexer Schneide oder das Lappenmesser,
3. ein Raspatorium,
4. ein scharfer Haken,
5. ein gerader Meißel,
6. ein Hohlmeißel,
7. ein Hammer,
8. zwei lange Zahnpinzetten,
9. ein Gummikeil,
10. Instrumente zur Naht oder zum Tamponieren,
11. reichlich kleine Gazetupfer".

Klatt benötigt folgendes Instrumentarium:

1. „ein Messer mit konvexer Schneide bzw. das Lappenmesser,
2. ein Raspatorium,
3. ein stumpfer Haken bzw. den platten Haken nach Williger,
4. zwei scharfe Haken von verschiedener Breite,

*) Für die im zweiten Teil der Arbeit näher beschriebene Marburger Methode ist Assistenz nicht unbedingt erforderlich.

5. ein gerader Meißel,
6. ein Hohlmeißel,
7. ein Bleihammer,
8. 3—4 Pinzetten,
9. ein Gummikeil bzw. ein Mundsperrer,
10. scharfe Löffel,
11. ein Nadelhalter,
12. ein Tamponstopfer,
13. Jodoformgaze,
14. sterile Watte,
15. steriler Mull,
16. Jodoform, eventuell Jodoformbläser,
17. Nadeln mit Seide oder Catgut".*

b) Schnittführungen bei chirurgischer Zahnentfernung.

Nach diesen Vorbereitungen erfolgt sodann der Einschnitt in Schleimhaut und Periost zwecks Freilegung des Alveolarknochens. Zur Schnittführung sind verschiedene Methoden angegeben worden. Vor allem nimmt Steiner in seinem Buch: „Praktikum der zahnärztlichen Chirurgie" zu diesen Dingen Stellung.

Die bekannteste Schnittführung ist der Partsche Bogenschnitt. (Abb. 1). Ganz allgemein äußert sich Partsch (1932) wie folgt zur Schnittführung: „Viel schonender, (als die Malträtierung des Gewebes mit der Resektionszange) der Heilung förderlicher ist es, das Zahnfleisch durch den Schnitt scharf zu durchtrennen und von dem Kiefer mit dem Elevatorium abzuheben. Den Vorzug der freien Uebersicht über die Alveole und ihren Inhalt lernt man dann besonders schätzen, wenn das Zahnfleisch sich bereits so über zurückgebliebene Reste fortgeschlagen hat, daß man zur Orientierung lediglich auf das Gefühl angewiesen ist".

Klatt (1922) führt alle Ausmeißelungen mit Hilfe des Partschen Bogenschnittes bzw. Variationen desselben aus. Die Schnittführung geschieht mit einem „Messer mit konvexer Schneide oder mit dem Lappenmesser". In den meisten Fällen will er mit dem typischen Partschen Bogenschnitt auskommen. Ist jedoch das Zahnfleisch über die Wurzel hinweggewuchert, so legt Klatt einen Hilfsschnitt über die Wurzel hinweg in labio-palatinaler Richtung an. Es entsteht dadurch der sogenannte Steigbügelschnitt (Abb. 2). Die Loslösung der Schleimhaut und des Periostes geschieht mit dem Raspatorium. Ein Assistent hält mit dem platten Haken nach Williger die Wange und mit einem scharfen Haken den Operationslappen zurück. Beim Anlegen des Steigbügelschnittes entstehen neben dem eben beschriebenen großen Zahnfleischperiostlappen noch zwei kleine auf dem Alveolarkamm. Während des Eingriffs hält es Klatt nicht für nötig, diese kleinen Läppchen mit Haken zurückzuhalten.

*) Das Marburger Instrumentarium findet im zweiten Teil der Arbeit Erwähnung.

Scheff (1924) beschreibt seine Schnittführung folgendermaßen: „Aufklappung mit Skalpell, ein Schnitt in der Mitte — beiläufig an der Bifurkationsstelle der Wurzeln vom freien Rande des Zahnfleisches nach abwärts bis auf den Knochen geführt. Die dadurch erhaltenen Flügel werden stumpf nach hinten und vorn abgelöst und mit stumpfen Haken abgezogen".

Während Partsch und auch sein Schüler Williger mit Hilfe des Partschen Bogenschnittes alle Ausmeißelungen ausführen, kennt Steiner (1926) je nach der Schwierigkeit der Operation, verschiedene Schnittführungen. In einfachen Fällen legt er einen senkrechten Schnitt durch Schleimhaut und Periost und hebt mit dem Raspatorium beide vom Knochen ab. Mit kleinen Wundhaken zieht er die Wundränder auseinander und erhält so bei leichten Operationen eine genügende Uebersicht. In schwierigeren Fällen wendet Steiner den in Abb. 3 wiedergegebenen Lappenschnitt an.

Den Türflügelschnitt nach Weiser hält er für die übersichtlichste Methode (Abb. 4).

Sind die Wurzeln vom Zahnfleisch überwuchert, so empfiehlt er die in Abb. 5 dargestellte Schnittführung.

Für den Molarenbereich des Unterkiefers wählt er eine „andere Form der Lappenbildung". Steiner führt hier den Schnitt von der mesialen Papille senkrecht hinunter zur Umschlagfalte. Nach Loslösen der Schleimhaut und des Periostes vom Knochen erhält er einen dreieckigen Lappen. In manchen Fällen klappt er auch nach lingual auf, wodurch zwei dreieckige Lappen entstehen. (Abb. 6).

Im Praemolarenbereich des Unterkiefers ist für Steiner mit Rücksicht auf den Nervus mentalis eine andere Schnittführung erforderlich. Er empfiehlt, den Schnitt nicht zwischen die Prämolaren zu legen, „sondern immer nur über denselben", also auf ihrer größten bukkalen Wölbung. In der Nähe des Foramen mentale führt er den Schnitt nur durch die Schleimhaut. Bei stumpfem Abpräparieren werden dann die Fasern des Nervus mentalis sichtbar. Bei schweren Eingriffen legt Steiner den Nerven von vornherein frei, „da man dann bei seinen Manipulationen, durch die Furcht ihn zu verletzen, nicht gehindert ist".

Rebel (1926) bedient sich bei der Aufklappung des Weiserschen Türflügelschnittes. Wie Rebel berichtet, benutzt Weiser für den Türflügelschnitt Skalpelle, „deren Schneideflächen im rechten Winkel zu Griff und Achse stehen mit links und rechts gerichteter Schneide".

Neumann (1929) hält die Schnittführung zur Bildung des Schleimhautperiostlappens für sehr wichtig. Er kommt im allgemeinen mit dem Partschen Bogenschnitt aus. Bei der Entfernung von horizontal im Kiefer liegenden Weisheitszähnen verlangt er jedoch, daß der Schnitt weit nach lingual herumgeführt wird. Er hält es für grundsätzlich falsch, den Schnitt auf die Kammitte zu

legen, weil dann ein Teil der Krone lingual vom Schleimhautperiostlappen bedeckt bleibt. Neumann verlangt „geeignete Schnittführung", weil sonst der Nervus lingualis verletzt werden könnte.

In den Fällen, in denen kein Zangenansatz mehr vorhanden ist, sucht Mayrhofer (1930) zunächst durch Entlastungsschnitte, die er „lippen- und gaumenwärts" anlegt, zum Ziele zu kommen. Er löst mit dem Elevatorium das Zahnfleisch ab und bekommt somit einen Ansatz für die Zange. Bei Mißlingen der Extraktion ist für Mayrhofer die Ausmeißelung indiziert. Er empfiehlt dann den einfachen oder doppelten Türflügelschnitt nach Weiser, weil er eine „gute Uebersicht gestatte". In manchen Fällen genüge auch der „einseitige oder doppelseitig umschnittene Lappen, welchen man von dem Zahnfleischrande aus durch senkrechte oder schräge Schnitte bildet und welchen man zum Schluß in die Wunde hineinschlägt".

Kranz (1938) führt „vor und hinter dem zu entfernenden Wurzelrest vom Zahnfleischrand nach der Umschlagfalte zu auseinanderstrebende — der besseren Ernährungsmöglichkeit wegen — Schnitte und es wird der Zahnfleischperiostlappen abgeklappt oder der Knochen mittels Lappenschnitt freigelegt".

c) Entfernung des durch die Schleimhautaufklappung freigelegten Alveolarknochens.

Im Anschluß an die Inzision und die Bildung des Schleimhautperiostlappens wird die bukkale Knochenlamelle mehr oder weniger entfernt. Die einen Autoren bevorzugen dazu den Meißel, andere den Bohrer. Partsch und seine Schüler geben dem Meißel den Vorzug. Eine große Zahl von Operateuren „propagiert die Entfernung mit dem dem Zahnarzt vertrauteren Instrument dem Bohrer" (Faber). Ueber die Wichtigkeit der Freilegung der Alveole und zur „Meißel-Bohrer-Frage" schreibt Partsch (1932) folgendes:

„Nach freigelegter Alveole läßt sich erst beurteilen, mit welchen Instrumenten man am besten den Zahnrest anzugreifen vermag und welchen Weg man einzuschlagen hat, um die Reste so schonend als möglich aus dem Zahnfach herauszubringen. Diese Schwierigkeit ist besonders groß bei den in den breiten Unterkieferknochen gelegenen Wurzelresten des zweiten und dritten unteren Mahlzahnes. Da wird man bei der Freilegung des Zahnfaches so recht inne, daß es mit keinem Instrument möglich ist, genügend in das Zahnfach einzudringen, weil alle Instrumente auf der schrägen breiten Fläche abgleiten. Kein Zangenmaul vermag diese dicken Wände des Zahnfaches zu dehnen, um zwischen Zahn und Zahnfach vorzudringen. Hier ist es in den meisten Fällen notwendig, die äußere Wand des Zahnfaches mit dem Meißel oder der Fraise fortzunehmen. Mit feinen schmalen Meißeln wird unter Vermeidung des Abgleitens in den Schleimhautlappen Span für Span fortgenommen, bis die

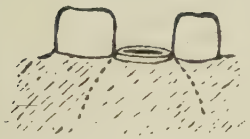

Abb. 1
Partscher Bogenschnitt
nach Williger

Abb. 2
a) Lappen-, b) Steigbügelschnitt
nach Klatt

Abb. 3
Lappenschnitt
einseitiger Türflügelschnitt
nach Steiner



Abb. 4
Türflügelschnitt
nach Weiser
aus Steiner

Abb. 5
Lappenbildung bei
überwachsenen Wurzeln
nach Steiner



Abb. 6
Einfacher Lappenschnitt mit der
Lappenbildung nach distal oder
medial nach Steiner

Schnittführung
nach Fliege-Heuser

Seitenfläche des zu entfernenden Zahnes vollkommen bloßliegt. Der Meißel wirkt zwar durch die Erschütterung bei den Schlägen unangenehmer als die Fraise, aber sicherer als diese, weil er die Wurzel besser vermeidet als letztere. Beim Bohren verwischt sich die Grenze zwischen Knochen und Zahn leichter. Besonders tief muß man sich am Zahnfach abwärts arbeiten, wenn die Wurzeln perizementitisch verdickt sind, was man gerade bei gefüllten Zähnen oft beobachtet. Je breiter man die Außenfläche des Zahnes bloßlegt, desto leichter ist dann seine Entfernung".

Bevor Klatt (1922) mit dem Meißeln beginnt, bohrt er sich mit einem Rosenbohrer „von Stangenstärke" durch die Kompakta hindurch bis in die Spongiosalöcher vor. Es scheint ihm vorteilhaft, die Verbindung von Bohrloch zu Bohrloch mit dem Fissurenbohrer herzustellen. Die endgültige Entfernung des Knochens geschieht mit dem Meißel. Er ummeißelt die durch den Bohrer vorgezeichnete Knochenplatte und hebt sie in toto ab.

Bei der Entfernung der Alveolarlamelle bedient sich Steiner (1926) in den meisten Fällen des Bohrers. Zum mindesten bohrt er sich Löcher vor. Das Bohren ist nach seiner Ansicht angenehmer für den Patienten als der Gebrauch von Hammer und Meißel. Es wird ihm die „Sensation häufiger Hammerschläge im Kopfbereich erspart".

Williger (1927) nimmt zur Entfernung des Knochens einen geraden Meißel, den er in einem ganz spitzen Winkel an den Knochen ansetzt. Auf diese Weise entfernt er durch Hammerschläge einen Knochenspan nach dem anderen, bis die Wurzeln in ihrer Verlaufsrichtung freiliegen. Um die unangenehmen Erschütterungen des Meißelns herabzumildern, setzt er dem Patienten einen Gummikeil auf der gesunden Seite ein. Williger empfiehlt, bevor man mit dem Meißeln anfängt, sich die Meißellinie mit einem Bohrer vorzuzeichnen. Er verwendet dazu „Rosenbohrer Nr. 6—8", die er mit längeren „Stangen" hat versehen lassen. Davon verspricht er sich ein leichteres Bohren an der linea obliqua externa.

Faber (1928) bezeichnet als Nachteile der Knochenentfernung durch den Meißel „die unangenehmen Erschütterungen" und die „Gefahr einer über das beabsichtigte Maß hinausgehenden Knochenabsplitterung". Den von Mayrhofer empfohlenen Druckmeißel hält er nur zur Entfernung von dünnen Knochenschichten geeignet. An der „Bohrer-Methode" bemängelt er die Verunreinigung des Operationsgebietes durch Knochenstaub, außerdem kritisiert er noch den größeren Zeitaufwand. Der Bohrer soll für ihn jedoch den großen Vorteil haben, daß gerade so viel Knochen weggenommen werden kann, wie beabsichtigt ist.

Mayrhofer (1930) entfernt die bukkale Knochenlamelle mit dem Druckmeißel. Mit „hebelndem Drucke" stemmt er Span für Span ab. Der Druckmeißel hat nach seiner Ansicht den Vorteil, daß dem Patienten beim Meißeln die unangenehmen Hammerschläge erspart bleiben. Beim Bohrer bemängelt er, „daß die Wunde mit

Bohrspänen, welche sich mit dem Blute mischen, verschmiert wird". Allerdings empfiehlt er auch die Anwendung des Bohrers bei sehr kompakter und dicker Knochenlamelle. In solchen Fällen erscheint ihm der Meißel ungeeignet.

Kranz (1938) verwendet im Oberkiefer und im Frontzahnbereich des Unterkiefers Hammer und Meißel. In der unteren Molarengegend benutzt er zunächst den Bohrer. Er durchlöchert die Kortikalis mit „Stichkanälen" und trägt dann mit Hammer und Meißel den umgrenzten Knochenbezirk ab.

d) Die endgültige Entfernung des durch Schleimhautaufklappung freigelegten Zahnes.

Nach mehr oder weniger breiter Eröffnung des bukkalen Zahnfaches gestaltet sich die Entfernung der Wurzelreste im allgemeinen leicht. Lediglich bei Wurzelabnormitäten können neue Komplikationen auftreten. Grundsätzliche Verschiedenheiten in der Entfernung der Wurzeln bestehen bei den einzelnen Autoren jedoch nicht. Durchweg wird die Extraktion mit dem Meißel oder einem hebelartigen Instrument vorgenommen; daß dabei jeder das ihm vertraute Instrumentarium benutzt und propagiert ist erklärlich.

Partsch (1932) entfernt den Wurzelrest einwurzeliger Zähne nach freigelegter Alveole vermittels eines Meißels, den er distal in die Alveole eintreibt. Mit „hebelartigem Druck" hebt er die Wurzel sodann heraus. Bei mehrwurzligen Zähnen trennt er zunächst die Wurzeln durch einen „quergeführten Meißelschlag oder mit dem Fissurenbohrer". Die Entfernung der ersten Wurzel bei Molaren geschieht mit dem Meißel oder einem hebelartigen Instrument. Die zweite und dritte drückt er mit denselben Instrumenten über das Septum intraalveolare hinweg in die bereits leere Alveole hinein.

Die Wurzeltrennung nimmt Klatt (1922) mit dem Meißel oder dem Fissurenbohrer vor. Zur Entfernung der Wurzeln als solche wählt er den Bein'schen Hebel. In manchen Fällen gelingt es ihm sogar, sie auch schon mit dem Raspatorium zu exartikulieren. Er empfiehlt im Oberkiefer zuerst die bukkal-mediale Wurzel und im Unterkiefer zuerst die mediale zu entfernen, da man an diese „am besten herankommt". Manchmal genüge auch schon ein teilweises Freilegen der Wurzeln. Bei Wurzelanomalien müsse jedoch breit eröffnet werden. Klatt legt zunächst eine Wurzel frei. Die zweite bzw. dritte entfernt er von der leeren Alveole aus unter Zertrümmerung des Septums. Gelingt das nicht, so ist für ihn die breite Eröffnung der knöchernen Alveole gegeben.

Steiner (1926) befördert mit dem Hebel nach Berten oder dem Schlemmer'schen Hebel oder vermittels eines schmalen Meißels, den er in die Alveole eintreibt die Wurzeln heraus.

Nach Freilegung des Wurzelmassives entfernt Williger (1927) die Wurzelreste in leichten Fällen mit dem Raspatorium. Daneben benutzt er auch den Berten'schen Wurzelheber oder

die Zange. Er hält die Trennung der Wurzeln bei zweiwurzligen Zähnen nicht für unbedingt nötig. Mit dem Berten'schen Wurzelheber geht er an der Bifurkationsstelle ein und hebelt den Zahn mit „hebenden und drehenden" Bewegungen in toto heraus. Mißglückt auf diese Weise die Extraktion, so trennt Williger die Wurzeln mit dem geraden Meißel, den er wagrecht ansetzt und mit Hammerschlägen in die Bifurkationsstelle hineintreibt. Der Autor gibt dem Meißel vor dem Bohrer den Vorzug. Nach seiner Ansicht arbeitet der Meißel schneller. Er empfiehlt, zunächst die mediale Wurzel zu entfernen, da sie am „besten angreifbar erscheint". Den Hohlmeißel oder den von Hönig modifizierten Berten'schen Hebel treibt er mit einigen Hammerschlägen in den Periodontalspalt ein. Die Wurzel soll dabei von selbst oder durch hebelnde Bewegungen in die Höhe kommen. Ein Freilegen der Wurzeln bis zur Wurzelspitze scheint ihm in vielen Fällen nicht erforderlich. Liegen jedoch anatomische Besonderheiten an den Wurzeln vor, so hält er breite Eröffnung bis zur Wurzelspitze für gegeben. An anatomischen und pathologischen Veränderungen kennt Williger:

1. „Korkzieherform, vornehmlich bei oberen Eckzähnen,
2. posthornförmige Krümmung bei unteren Weisheitszähnen,
3. abnorme Speisung der Wurzeln bei unteren und oberen Molaren,
4. Wurzelkrümmungen in der Weise, daß sich die Wurzelspitzen berühren (dent barrée),
5. abnorme Kleinheit der Kronen und verhältnismäßig große Wurzeln oder umgekehrt,
6. Ueberlagerung der Zähne durch ihre Nachbarn,
7. perizementitische Verdickungen an den Wurzeln".

Bei solch komplizierten Fällen schiebt Williger nach breiter Entfernung des Knochens den Hohlmeißel unter die Wurzelspitze und drückt den Zahn nach oben heraus. Im allgemeinen soll sich die zweite Wurzel leichter entfernen lassen. Ist jedoch das intraalveoläre Septum stark ausgebildet, so muß es zuerst beseitigt werden. Die Entfernung des Wurzelrestes kann sodann auf zwei Arten geschehen, entweder geht er mit dem Berten'schen Wurzelheber zwischen Nachbarzahn und Wurzel ein oder aber er befördert die Wurzel von der leeren Alveole aus heraus.

Bei stark zerstörten oberen oder unteren Molaren pflegt Neumann (1929) nach Trennung der Wurzeln mit dem Rosenbohrer, die Extraktion mit der bajonettförmigen Zange bzw. dem Rabenschnabel vorzunehmen. Kommt er auf diese Weise nicht zum Ziele, so bedient er sich der Aufklappung nach Partsch und entfernt die Wurzeln mit dem Hebel nach Berten.

Zur Entfernung der Wurzel einwurzliger Zähne empfiehlt Mayrhofer (1930) die bukkale Knochenlamelle so weit abzutragen, „daß die Wurzel mit irgendeinem hebelartigen Instrumente herausgeholt werden kann". Bei Wurzelanomalien entfernt er den

Knochen bis zur Wurzelspitze. Die Wurzeltrennung bei oberen Molaren bewerkstelligt Mayrhofer mit dem Rosenbohrer; dabei trennt er zunächst die palatinale Wurzel von den übrigen. Es erfolgt sodann das Luxieren der Wurzeln mit dem Bajonetthebel und anschließend ihre Entfernung mit der Bajonettzange. Bei der operativen Entfernung unterer Molaren geht Mayrhofer insofern einen neuen Weg, als er alle Manipulationen mit demselben Instrument, nämlich mit seinem Bajonetthebel, ausführt. An der „Partsch-Williger-Methode" bemängelt er „den häufigen Wechsel der zahlreichen Instrumente" und das „zwischendurch fortwährend notwendige Abtupfen". Der von ihm empfohlene Bajonetthebel dient als Messer, Elevatorium, Druckmeißel, Hebel und Knochenglätter. Mayrhofer führt den Bajonetthebel in die Bifurkationsstelle ein und versucht, den Zahn auf einmal herauszuhebeln. Gelingt das nicht, so müssen nach seiner Ansicht die Wurzeln getrennt werden. Ihre Entfernung geschieht dann mit dem Bajonetthebel.

Nach freigelegter Alveole entfernt Kranz (1938) den Zahn mit der Zange oder dem Hebel. Als Hebel verwendet er nur den Lecluse. „Bei tiefverlagerten Zähnen im Unterkiefer oder auch bei lebensbedrohenden Zuständen" hält Kranz unter Umständen die extraorale Entfernung für indiziert.

e) Die Versorgung der durch Ausmeißelung entstandenen Wunde.

In der Wundbehandlung nach Aufklappungsoperation bzw. durch Ausmeißelung besteht bei den Autoren keine grundsätzlich verschiedene Ansicht. Um etwaigen Komplikationen in der Wundheilung vorzubeugen, wird allgemein eine sorgfältige Wundtoilette verlangt.

Partsch (1932) löffelt etwa vorhandene Granulationen aus und desinfiziert die Wunde durch Einstäuben von Isoform oder Jodoform. Er legt großen Wert auf die Entfernung aller Knochenteilchen und Bohrspäne „weil durch solche Fremdkörper die Wundheilung leicht gefährdet werden kann". Wie aus den folgenden Aeußerungen von Partsch zu entnehmen ist, hat er hervorragende Ergebnisse in der Wundheilung nach Ausmeißelung feststellen können:

„So wird die operative Entfernung von Zahnwurzelresten, so heroisch sie aussieht, doch zur schonenden Methode zur Entfernung tief liegender, sonst schwer angreifbarer Zahnreste, weil sie vor den an die Zerquetschung der Zahnränder sich anschließenden entzündlichen Prozessen schützt und außerdem am schnellsten zur Heilung führt".

Klatt (1922) glättet die Wundränder mit dem Meißel oder der Hohlmeißelzange. Auch er behandelt die Wunde mit Jodoformpulver. Bei einer „schon länger andauernden Eiterung mit oder ohne Fistel" tamponiert er mit Jodoformgaze.

Steiner (1926) inspiziert die Wunde sorgfältig und löffelt die Granulationen aus. Glätten der Wundränder und Naht ist für ihn selbstverständlich.

Zur Wundtoilette entfernt Williger (1927) mit dem Meißel, dem Bohrer oder der Fräse die losen Knochensplitter und spitzen Knochenränder. Bei aseptischen Wunden hält er das Einstäuben von etwas Jodoformpulver für ratsam. Williger vernäht die Wunde durch 1—2 Seidenknopfnähte. In der Regel entfernt er die Fäden nach 3 Tagen. Bei Entzündungen und umfangreichen Meißelungen tamponiert er die Wunde mit Jodoformgaze. Williger hält „die Reaktion auf den Eingriff für unbedeutend". Nach schweren Ausmeißelungen will er jedoch regelmäßig ein Hämatom der Weichteile und der Umgebung" beobachtet haben. In solchen Fällen sind nach seiner Ansicht warme Umschläge indiziert.

Mayrhofer (1930) ist der Ansicht, daß „ausgedehnte Meißelungen gewöhnlich zumindest heftige Nachschmerzen im Gefolge haben". Er verweist auf die nach seiner Ansicht neuerdings vorherrschenden Meinung, nicht „allzufreigebig mit Hammer und Meißel zu sein".

Kranz (1938) glättet nach der Extraktion die Knochenränder und reinigt die Wunde. Anschließend schlägt er den Schleimhautperiostlappen zurück und vernäht. In manchen Fällen verzichtet Kranz auf die Naht.

3. Modifikationen von chirurgischen Methoden zur Zahnentfernung.

Wie bereits schon früher betont, suchen einige Autoren (Hönig, Kneucker, Peckert und Klein) die typische Ausmeißelung zu umgehen. Sie begründen ihre Einstellung damit, daß bei der typischen Ausmeißelung:

1. die Operation ohne Assistenz nicht möglich ist,
2. die Hammerschläge für den Patienten unangenehm sind,
3. bei einer starken Blutung der Eingriff sich in die Länge zieht,
4. infolge der ausgedehnten Schleimhautaufklappung und großen knöchernen Substanzverlustes der Eingriff groß ist,
5. durch den knöchernen Substanzverlust ungünstige prothetische Verhältnisse geschaffen werden,
6. die Gefahr der Verletzung des Nervus mentalis gegeben ist.

Hönig und Kneucker wählen bei tieffrakturierten geraden Wurzeln von mindestens 4—5 mm Länge die von ihnen angegebene „Herausklopfmethode". Hönig verwendet sie vor allem zur Entfernung unterer Praemolaren. Er klappt weit auf und legt den Nervus mentalis frei. Etwa in der Mitte der bukkalen Alveolarlamelle bohrt er dann ein Loch in den Knochen bis zur Wurzel und befördert sie vermittels des Hebels von Berten heraus.

Dagegen verzichtet Kneucker auf die Freilegung des Nervus mentalis. Um sich Zugang zum Knochen zu verschaffen, legt er eine

etwa 5 mm lange Inzision in Richtung der Achse der Wurzel. Sodann bohrt er mit dem Rosenbohrer ein Knochenfenster in die Mitte des unteren Drittels der Wurzel. Zum Herausklopfen benutzt Kneucker sein „Spitzklopfinstrument".

Peckert propagiert die Herausklopfmethode auch für mehrwurzlige Zähne.

Bei schwierigen Weisheitszahnextraktionen im Unterkiefer und auch bei frakturierten unteren zweiten Molaren klappt Klein bukkal bis zur linea obliqua auf. An der Stelle, wo das Septum interalveolare in die linea obliqua externa übergeht, bohrt er ein Loch in Richtung zur mesialen Wurzel. An dieser Stelle setzt er einen Hebel an und hebt dann den Zahn heraus. Die linea obliqua dient dabei als Hypomochlion.

Wenn auch die soeben beschriebenen Verfahren von Hönig, Kneucker, Peckert und Klein keine typischen Ausmeißelungen darstellen, so sind sie aber doch zum mindestens als chirurgische Methoden der Zahnextraktion anzusprechen, weil sie mit einer mehr oder weniger umfangreichen Schleimhautaufklappung und Knochenentfernung verbunden sind.

II. Die chirurgische Entfernung der Zähne unter Berücksichtigung der Prophylaxe.

Einleitung.

Wie bereits im ersten Teil der Ausführungen wiederholt festgestellt werden konnte, ist für die meisten Autoren die chirurgische Entfernung der Zähne erst nach erfolgter Fraktur als letztes Mittel gegeben. Es gibt aber auch einige, wie z. B. Williger, Mayrhofer, Kranz, Fliege und Heuser, die diesen Standpunkt nicht vertreten und auch in prophylaktischer Hinsicht die chirurgische Zahnentfernung mehr oder weniger stark betonen. Aus der Praxis wissen wir, daß die vornehmste Exartikulationsmethode die Extraktion mit der Zange darstellt, vorausgesetzt, daß genügend Ansatz vorhanden ist. Es steht jedoch fest, daß meistens für solche Zähne die Exartikulation indiziert ist, deren Kronen mehr oder weniger große kariöse Defekte aufweisen. Für diese Fälle ist es schwer, einen einheitlich vorgeschriebenen Weg zu beschreiten, und so nimmt es auch gar nicht wunder, daß so mancher Zahn, der für eine typische Extraktion nicht mehr geeignet ist, noch mit der Zange, unter Malträtierung des paradentalen Gewebes, zu entfernen versucht wird. Oft kommt dabei die Resektionszange zur Anwendung, die jedoch in noch größerem Maße eine Verletzung des Gewebes verursacht, Nachschmerzen hervorruft und die Wundheilung verzögert.

Um aber nun auch für diese zweifelhaften Fälle die Vorteile der Zangenextraktion voll zur Anwendung zu bringen, sollte nicht selten von vornherein eine Aufklappung vorgenommen und damit

ein noch günstigerer Ansatz für die Zange geschaffen werden. Durch Anwendung prophylaktischer Maßnahmen würden also hiermit für den Patienten die günstigsten Extraktionsbedingungen erreicht.

1. Indikation.

Ueber die Frage der Indikation zur prophylaktischen Aufklappung lassen sich in der einschlägigen Literatur nur wenige Hinweise feststellen. Viele Autoren erwähnen sie überhaupt nicht, andere wieder räumen ihr nicht den Platz ein, der ihr eigentlich zukommt. Williger, Mayrhofer und Kranz erwähnen sie nur beiläufig. Die Ansichten dieser Autoren gebe ich im folgenden wörtlich wieder:

Williger (1927): „Die Schwierigkeiten entdeckt man gewöhnlich erst bei den Luxationsbewegungen. Sie können und sollen niemals durch rohe Kraftanwendung überwunden werden, weil dabei die Fraktur des Zahnes unvermeidlich ist. Es ist besser, ehe dies unerwünschte Ereignis eintritt, die Zange wegzulegen, unter Aufklappung der Schleimhaut an das Hindernis heranzugehen und es mit Hammer und Meißel zu beheben".

Mayrhofer (1930): „In vielen Fällen kann man nach Prüfung der Sachlage und auf Grund der eigenen Erfahrung, die Entscheidung dahintreffen, daß der cariöse Zahn noch zu einer instrumentellen Zahnextraktion geeignet ist. In anderen Fällen wird man, zumal nachdem man das Röntgenbild besichtigt hat, zu dem Schlusse kommen, daß der Fall von vornherein operativ anzugehen ist".

Kranz (1938): „Kommt nach unserer Meinung Hebel oder Zangenextraktion nicht in Frage, so wird eine Aufklappung vorgenommen".

Eingehender befaßt haben sich mit dem Problem der Prophylaxe Fliege und Heuser (1938). Beide fordern, daß sie bei der Zahnentfernung viel mehr betont wird, als es bisher geschehen sei. Sie sind sich jedoch auch darüber im klaren, daß eine Norm in der Indikationsstellung bei der Zahnextraktion im allgemeinen nicht möglich ist, da „die Indikationsstellung zur typischen Exartikulation einerseits und zur chirurgischen Zahnentfernung andererseits . . . . . immer eine individuelle des einzelnen Praktikers sein muß". So greifen nach der Ansicht von Fliege und Heuser „die einen bei der Extraktion von frakturierten oder tiefzerstörten Zähnen gern zur Resektionszange und wollen so gewissermaßen noch eine typische Exartikulation des betreffenden Zahnes vornehmen, während andere die chirurgische Entfernung durch Aufklappungsoperation vorziehen".

Welch großer Indikationsbereich der prophylaktischen Aufklappung nach der Ansicht von Fliege-Heuser zukommt, zeigen folgende Ausführungen: „Es darf aber nun nicht etwa angenom-

men werden, daß diese Art der Aufklappung nur als ultima ratio für tiefzerstörte Zähne oder bei mehr oder weniger tieffrakturierten Wurzeln zur Anwendung gelangen soll. Vielmehr glauben wir auch ihre Anwendung in prophylaktischer Hinsicht betonen zu müssen. In allen Fällen, in denen die Möglichkeit einer Fraktur erwogen werden muß, ganz gleichgültig, ob nun eine Zange oder ein Hebel angewandt wird, ist es ratsam, von vornherein, d. h. also prophylaktisch, aufzuklappen. Nicht erst nach erfolgter Fraktur, sondern um auch eine solche zu vermeiden, sollte bisweilen die chirurgische Zahnentfernung ausgeführt werden. . . . . Wie die Beobachtung lehrt, sind diese Fälle keineswegs selten. Sie geben uns immer wieder Gelegenheit, den hohen praktischen Wert solcher prophylaktischer Methoden einzusehen. So dürfen sich also die vorbeugenden Maßnahmen nicht nur auf die Zähne mit schlecht erhaltener bzw. völlig zerstörter Krone beziehen, sondern sie müssen auch auf solche mit noch gut erhaltener Zahnkrone zwangsläufig Anwendung finden, wenn der Zahn auf Luxations- resp. Rotationsbewegungen nicht nachgibt."

Demzufolge ist die prophylaktische Aufklappung nach den langjährigen Erfahrungen am Marburger Institut indiziert:

1. bei tiefcariösen Zähnen ohne geeigneten Instrumentenansatz.
2. bei Extraktionswiderständen, die bedingt sind durch:
   a) starke Wurzelkrümmungen,
   b) starke Wurzelspreizungen,
   c) abnorme Größe der Wurzeln,
   d) Verwachsungen mit dem Kieferknochen,
   e) den Dent barrée,
   f) Hyperzementose am Apex.
3. bei verlagerten Zähnen, wenn Teile der Krone oder der Wurzeln so gelagert sind, daß durch eine typische Entfernung die Nachbarzähne geschädigt würden.
4. in Fällen, bei denen man normalerweise noch einen Versuch mit Zange und Hebel wagen würde, aber bereits ähnlich mißglückte Extraktionen bei demselben Patienten die prophylaktische Aufklappung ratsam erscheinen lassen. Die Ursachen können sein:
   1) brüchiges Zahnmaterial,
   2) Unnachgiebigkeit des Kieferknochens.
5. bei teilweise retinierten Zähnen, wenn kein geeigneter Zangenansatz vorhanden ist.

2. Methoden.

Bisher sind in der Literatur prophylaktische Aufklappungen nicht näher beschrieben worden. In dem einschlägigen Schrifttum finden sich lediglich, wie ich schon bereits betonte, kurze Hinweise. Aus diesem Grunde scheint es berechtigt, auf das am Marburger Institut geübte prophylaktische Aufklappungsverfahren besonders hinzuweisen.

Es klingt vielleicht absurd, sich hier eingehender mit einer gewissen Methode zur chirurgischen Zahnentfernung bei diesen prophylaktischen Erörterungen auseinanderzusetzen. Wenn man jedoch bedenkt, daß das am Marburger Institut geübte Verfahren zur chirurgischen Zahnentfernung sich immer mehr als eine prophylaktische Maßnahme herausgebildet hat und infolgedessen weit seltener als früher, heute kaum als ultima ratio Verwendung findet, so kann es mit Recht als prophylaktische Aufklappungsmethode betrachtet werden. Aus diesem Grunde fand auch im ersten Teil meiner Arbeit die am Marburger Institut geübte Methode zur operativen Zahnentfernung kaum Erwähnung.

Dieser kleine chirurgische Eingriff zur Zahnextraktion wurde am obigen Institut jahrelang erprobt und bietet gegenüber anderen nicht unwesentliche Vorteile.

Die Ausführung der Operation gestaltet sich denkbar einfach und ist bei einiger Uebung in wenigen Minuten erledigt. Assistenz ist nicht unbedingt erforderlich. Das Instrumentarium ist nicht so umfangreich wie das von Williger und Klatt angegebene. Es sind folgende Instrumente nötig:

1. Ein Skalpell,
2. ein Raspatorium,
3. ein Druckmeißel (evtl. auch Rosenbohrer bzw. Fräse),
4. sterile kleine und große Tupfer,
5. Luersche Knapperzange (bzw. Fräße oder Hauptmeyerfeile),
6. Nadel, Nadelhalter und Nahtmaterial (Roßhaar).

Nachdem das betreffende Operationsgebiet anaesthetisch gemacht worden ist, wird zunächst mit dem Peritom die Gingiva gelöst. Sodann legen wir einen etwa zwei cm langen Schnitt „in der Verlaufsrichtung der Achse des medial von dem Operationsgebiet gelegenen Zahnes zur Umschlagfalte hin". Außerdem wird auf der Mitte des Alveolarkammes die medial von dem zu entfernenden Zahn gelegene Zahnfleischpapille in medio-distaler Richtung durchtrennt. Es folgt sodann das Loslösen des Operationslappens mit dem Raspatorium, wodurch ein dreieckiger Lappen entsteht (Abb. 7).

Diese Schnittführung hat sich am hiesigen Institut als die vorteilhafteste erwiesen, da

1. in allen Fällen genügend Uebersicht besteht,
2. durch die breite Basis des Operationslappens seine Ernährungsmöglichkeit sehr gut, ein Nekrotisieren und ein Einschrumpfen nahezu ausgeschlossen ist.
3. die Adaptierung des Zahnfleischperiostlappens beim Vernähen sich verhältnismäßig einfach gestaltet.
4. die Inzisionswunde infolge der knöchernen Unterpolsterung gut zu verheilen pflegt.

Mit der Schnittführung des von Fliege-Heuser angegebenen Verfahrens lassen sich leichte und schwierige Fälle der operativen Zahnentfernung in gleichem Maße exakt aus-

führen. Die Länge der Inzision ist nämlich proportional der aufgeklappten Fläche. Wir brauchen also bei leichten Operationen, die nicht eine so breite Freilegung des Knochens erfordern, den Schnitt nicht unbedingt bis zur Umschlagfalte zu führen. Verlangt jedoch der Eingriff die größtmöglichste Uebersicht über die knöcherne Alveole, so durchtrennen wir auch noch die distale Zahnfleischpapille und führen den Schnitt bis weit in die Umschlagfalte hinein. Hierdurch ist es uns möglich, mit Hilfe des Raspatoriums einen großen dreieckigen Zahnfleischperiostlappen von der knöchernen Unterlage abzulösen.

Was die guten Ergebnisse in der Wundheilung nach dieser Art der Aufklappung angeht, so können die Erfolge leicht durch folgende Bedingungen bewiesen werden. Wir wissen nämlich aus der Praxis, daß eine exakte Wundheilung nur dann sicher und schnell möglich ist, wenn das zu verheilende Gewebe — das gilt für den Bereich der Inzisionswunde — fest auf dem Knochen aufliegt. Dies ist auf der größten Wölbung des vorhergehenden Zahnes der Fall, da hier eine Entfernung des Knochens für diesen Eingriff nicht notwendig ist. Anders ist es, wenn die Inzision in einen der interdentalen Räume, also durch die Zahnfleischpapille gelegt wird, wie Partsch, Williger, Kranz, Steiner, Rebel, Scheff, Klatt usw. empfehlen. Bei diesen Aufklappungsmethoden wird die bukkale Knochenlamelle im Interdentalraum mehr oder weniger entfernt. Dadurch verzögert sich zwangsläufig die Wundheilung, denn „die Schnittwunde ist nicht mehr durch eine Unterlage gepolstert". Außerdem ist das Vernähen schwieriger und das Auseinanderklaffen der Wundränder leichter möglich, als bei dem von Fliege und Heuser angegebenen Verfahren. Die Folgen dieser wenig günstigen Schnittführung sind Nekrosen eines Teils des Schleimhautperiostlappens, was auch gleichzeitig „schlechtere Heilungsbedingungen für die gesamte Exartikulationswunde" mit sich bringen kann. In ungünstig gelagerten Fällen können bisweilen ostitische Beschwerden zustande kommen. Ganz allgemein ist noch zu sagen, daß die in den Interdentalraum hineingelegte und durch die Papille verlaufende Wunde langsamer zu verheilen pflegt als die Inzisionen, die an einer anderen Stelle des Alveolarfortsatzes vorgenommen werden.

Zu einer guten Verheilung gehört aber auch eine exakte Adaptierung des Schleimhautperiostlappens, denn nur dann, wenn die Wundränder genau aneinander gelegt werden können, heilt der Alveolarfortsatz in der günstigen Form aus, wie es die Kosmetik und nicht zuletzt die sich evtl. anschließende Prothetik erfordert. Nach der am Marburger Institut geübten Methode ist die Adaptierung des Zahnfleischperiostlappens denkbar einfach. Eine, selten zwei Roßhaarknopfnähte genügen zum Vernähen der auf der größten Wölbung des Zahnes zur Umschlagfalte hin ausgeführten Inzisionswunde. Ein Vernähen der Papillenwunde ist nicht nötig. Fliege und Heuser halten sie nicht für erforderlich mit der Begrün-

dung, daß die „Papillenwunde ja lediglich einen Teil der gesamten Extraktionswunde bildet und somit leicht mit letzterer in deren Granulations- und Heilungsprozeß mit einbezogen wird". Nach den Ansichten der beiden Autoren wird außerdem noch durch die Papillennaht „die Retention von Speiseresten begünstigt und damit der normale Heilungsverlauf verzögert".

Ein Teil der schon oben besprochenen Schnittführungen (Partsche Bogenschnitt, der doppelseitige Türflügelschnitt, der von Steiner angegebene Lappenschnitt, der Steigbügelschnitt mit dem Partschen Bogenschnitt kombiniert, und die Kranzsche Methode) scheinen weniger empfehlenswert zu sein, als die in der Marburger Schule geübte Inzisionstechnik. Bei allen diesen Methoden werden nämlich mehr als zwei Inzisionen notwendig, bei dem doppelseitigen Türflügelschnitt sogar fünf. Eine exakte Adaptierung des Schleimhautperiostlappens ist aus diesen Gründen kaum möglich, und damit auch zwangsläufig eine gute Wundheilung nicht gewährleistet. Diese Verfahren besitzen lediglich mehr oder weniger den Vorteil der guten Uebersicht, die aber auch dem Marburger Verfahren keineswegs abzusprechen ist.

Wesentlich günstiger in Bezug auf die Adaptierung erscheinen auf den ersten Blick die sog. Entlastungsschnitte, die Mayrhofer gern anwendet und die von Scheff und Steiner angegebene Methode. In Fällen, in denen die Extraktion im Anschluß an vorgenommene Entlastungsschnitte auf typische Weise gelingt, läßt sich jedoch kaum von einer chirurgischen Extraktion sprechen. Es soll keineswegs bestritten werden, daß es eine Anzahl von Fällen gibt, bei denen die Entlastungsschnitte indiziert sind und für den betreffenden Fall die schonendste Methode der Exartikulation darstellen. Die Nachteile dieses Verfahrens werden jedoch dann offensichtlich, wenn die Extraktion auf typische Weise mißglückt und hinterher doch noch aufgeklappt werden muß. Das Gewebe ist dann nicht nur durch die Inzisionen der Aufklappung sondern auch noch durch die Entlastungsschnitte durchtrennt und in seiner Ernährung dadurch beeinträchtigt. Ganz allgemein ist festzustellen, daß die Entlastungsinzisionen, ebenso wie die interdentalen Schnittführungen, nicht durch eine knöcherne Unterlage gepolstert sind.

Während die Entlastungsschnitte, richtig angewendet, für die allgemeine Extraktionstechnik Vorteile bieten, ist die von Scheff angegebene Methode, „Schnitt in der Mitte der Alveole bis annähernd zur Umschlagfalte und Loslösen von Schleimhaut und Periost nach medial und distal" nach unseren heutigen Erfahrungen abzulehnen. Steiner, der die gleiche Schnittführung unter der Bezeichnung „ein über die Alveole bis an den Knochen geführter senkrechter Schnitt" ausführt, hält sie nur in einfachen Fällen für geeignet. Auch für die wenigen Fälle läßt sich die Steinersche Ansicht nicht vertreten, denn im Grunde genommen stellt diese Methode nichts anderes als einen verlängerten Entlastungsschnitt dar. Bei etwa auftretenden Komplikationen, die eine typische Auf-

klappung erforderlich machen, sind die Nachteile in der Wundheilung noch größer als bei dem vorhin beschriebenen Verfahren mit den erfolglosen Entlastungsschnitten. Außerdem ist noch für diese Schnittführung zu erwähnen, daß sie in den meisten Fällen nicht genügend Uebersicht bietet. So ist eine exakte Korrektur des Alveolarfortsatzes aus diesem Grunde bisweilen nicht möglich.

Bei den komplizierten Schnittführungen, besonders beim doppelseitigen Türflügelschnitt und beim Lappenschnitt ist ein Einschrumpfen des Operationslappen möglich, da der Schleimhautperiostlappen nicht breit gestielt und infolgedessen seine Ernährungsmöglichkeit weniger gut ist. Nach der Marburger Methode konnte ein Einschrumpfen des Schleimhautperiostlappens nicht beobachtet werden, was vielleicht darauf zurückzuführen ist, daß er mit einer breiten Basis mit dem übrigen Gewebe in Verbindung steht.

Das Zurückhalten des Schleimhautperiostlappens geschieht am hiesigen Institut mit kleinen sterilen Gazetupfern. Es genügen 1—2 Tupfer, die den zurückgeschlagenen Lappen an seine Basis applizieren. Diese Methode hat den Vorteil der größtmöglichsten Gewebeschonung. Aus diesem Grunde lehnen Fliege und Heuser die scharfen Haken, die noch viele Autoren empfehlen, grundsätzlich ab. Sie haben bei Verwendung derartiger Instrumente „sehr oft postoperative Beschwerden in Form von Schwellungen, Nekrosen oder malträtierten Partien des Schleimhautlappens, Hämatome, Schmerzzustände und anderes mehr" beobachtet. Durch den Gebrauch der Gazetupfer lassen sich all diese Erscheinungen weitgehendst vermeiden. Außerdem hat diese Methode den großen Vorteil, daß eine etwa auftretende Blutung sofort wirksam gestillt werden kann und so wieder rasch das Operationsgebiet übersichtlich wird.

Entgegen den Veröffentlichungen anderer Autoren, die bisweilen von schlechten Heilungsergebnissen sprechen, konnten wir fast immer einen ausgezeichneten Heilungsverlauf beobachten, und wir glauben, die Berechtigung zu der Annahme zu besitzen, weil auf Grund unserer vorteilhaften Schnittführung sowie der damit verbundenen günstigen Adaptierung des Schleimhautperiostlappens und nicht zuletzt durch seine biologische Behandlungsweise mit sterilen Tupfern, Komplikationen in der Wundheilung nahezu ausgeschlossen sind. Im Grunde genommen ist es unverständlich, daß die meisten Autoren auf der einen Seite jede kleinste Malträtierung des Gewebes bei der Extraktion beanstanden, auf der anderen Seite aber durch scharfe Haken den Schleimhautlappen quetschen oder sogar einreißen.

Zur Entfernung des Knochens benutzen Fliege und Heuser den von ihnen konstruierten Druckmeißel. Die Verwendung von Hammer und Meißel lehnen sie ab, „weil das Arbeiten mit dem Druckmeißel schonender zu sein scheint und der Patient nicht den Eindruck einer sogenannten Ausmeißelung oder gar einer ‚Operation' gewinnt". Die Anwendung des Rosen- oder Fissurenbohrers

halten beide in gewissen Fällen für gegeben. Jedoch sei ihr Gebrauch gerade bei Zahnentfernungen unangenehm für den Patienten und ein mehr oder weniger starkes Abrutschen des Bohrers auch für den Geübten mitunter unvermeidlich. Aus diesen Gründen soll deshalb die Knochenentfernung möglichst mit dem Druckmeißel vorgenommen und der Bohrer seltener angewendet werden.

Die richtige Anwendung des Druckmeißels ist Vorbedingung für ein schonendes, exaktes Arbeiten. Er wird für die einzelnen Kieferhälften verschieden gebraucht. Bei Ausmeißelungen im rechten Unterkiefer steht der Operateur rechts vom Patienten. Mit dem Daumen und dem Zeigefinger der linken Hand fixiert er den Alveolarfortsatz. Dem Zeigefinger liegt außerdem noch das Zurückhalten des Schleimhautperiostlappens mit dem Tupfer ob. Der Druckmeißel selbst wird in die rechte Hand genommen. Seine Fixierung soll folgendermaßen geschehen: „Der Druckmeißel selbst liegt kurz gefaßt und festumschlossen in der rechten Hand. Dabei ruht der Zeigefinger sicher auf der dem Funktionsende unmittelbar benachbarten angerauhten Fläche." In dieser Instrumentenhaltung werden die erforderlichen Knochenmassen mühelos abgetragen. Die Trokkenlegung des Mundbodens geschieht dabei durch aufgezogene große Tupfer. Durch Zureichen frischer Gazetupfer und Austupfen der Wunde kann in jedem Falle eine genügende Uebersicht über das Operationsgebiet gewährleistet werden.

Der Arbeitsgang bei der Ausmeißelung im linken unterscheidet sich nicht viel von dem im rechten Unterkiefer. Die Handhabung des Instrumentes ist dieselbe. Der Operateur steht lediglich links vom Patienten, und nicht der Zeigefinger sondern der Daumen der linken Hand übernimmt das Zurückhalten des Lappens zusätzlich der Blutstillung mit dem Gazetupfer.

Bei Eingriffen im Oberkiefer ist neben der oben beschriebenen Instrumentenführung die Stichelhaltung des Druckmeißels sehr zweckmäßig. Im rechten Oberkiefer kann auch bisweilen die Dolchstoßhaltung bevorzugt werden. Bei dieser Handhabung des Instrumentes ist jedoch das Abrutschen des Druckmeißels nicht immer zu vermeiden. Sowohl im rechten als auch im linken Oberkiefer geschieht das Fixieren des Alveolarfortsatzes mit der linken Hand und der Operateur steht in beiden Fällen rechts vom Patienten.

Im allgemeinen ist die Entfernung des durch die Schleimhautaufklappung freigelegten Zahnes sehr oft noch mit der Zange möglich. Bei tiefsitzenden Wurzelresten mit nicht genügendem Zangenansatz wird die Extraktion mit der Zange durch einen kleinen oralwärts ausgeführten Entlastungsschnitt erleichtert. Vorteilhafter ist es jedoch, mit dem Hebel an dem freigelegten bukkalen Wurzelanteil die Exartikulation vorzunehmen. Bei tieffrakturierten mehrwurzligen Zähnen muß, wenn die Wurzeln noch zusammenhängen, eine Trennung derselben vorgenommen werden.

Nach sorgfältiger Wundtoilette, die in Einebnung der Wunde mittels der Luerschen Knapperzange, der Fräße, oder der Haupt-

meyerfeilen besteht, erfolgt das Vernähen. Hierfür ist dem Roßhaar der Vorzug vor allen anderen Nahtmaterialien zu geben, „da es besondere Vorteile besitzt, wie die Untersuchungen von Diddens zeigen".

3. Untersuchungsergebnisse und Beschreibung einiger Fälle.

Welche Bedeutung dieser Art der Aufklappung in prophylaktischer Hinsicht zukommt, kann auf Grund eigner experimenteller Untersuchungen nachgewiesen werden. Ich sammelte 550 Extraktionsfälle, die bleibende Zähne betrafen. Die Milchzähne wurden bei den Untersuchungen absichtlich nicht berücksichtigt, weil durch die Resorptionsvorgänge an ihren Wurzeln und auch wegen Schädigung des daruntersitzenden bleibenden Zahnes Ausmeißelungen nicht in Frage kommen. Die Untersuchungen erstreckten sich auf die praeoperative, die operative und die postoperative Extraktionsperiode. Dabei war eine exakte Befunderhebung von größter Wichtigkeit, denn von ihr hing ja die Indikationsstellung für die Art der Zahnentfernung ab. Es wurde versucht, den Verlauf der Extraktion und den Heilungsverlauf der Wunde statistisch festzuhalten, denn diese beiden Faktoren dürften hauptsächlich einen Gradmesser dafür bilden, ob der eingeschlagene Weg der richtige ist. Das Ziel dieser Methodik ging darauf hinaus, jeden einzelenen Fall erschöpfend zu behandeln, und alle Momente, die für diese Untersuchungen von Wichtigkeit sein konnten, kritisch zu verwerten.

So wurden Volumen (Masse) und die Nachgiebigkeit des Alveolarfortsatzes bei der Betrachtung berücksichtigt. Weiter stellte ich Beziehungen zwischen den Extraktionen bei männlichen und weiblichen Patienten fest und untersuchte, welchen Einfluß die anatomischen Besonderheiten der Kronen und Wurzeln für die prophylaktische Aufklappung haben können. Ich suchte den prophylaktischen Wert der Zahnentfernung im Ober- und Unterkiefer, dem Frontzahn-, dem Prämolaren- und Molarenbereich zu erfassen. Ebenfalls wurde die Bedeutung des Altersunterschiedes für die prophylaktische Aufklappung statistisch festgelegt.

Unter den 550 gesammelten Extraktionen waren 53 Fälle, bei denen die Methode der prophylaktischen Aufklappung angewandt wurde; ihr prozentualer Anteil an den gesamten Extraktionen beträgt also 9.63%. Diese Untersuchungen würden jedoch nicht den Anspruch auf Vollständigkeit erheben können, wenn nicht auch diejenigen Fälle berücksichtigt würden, die eigentlich prophylaktisch hätten angegangen werden müssen, aber aus irgend welchen Gründen die Extraktion auf andere Weise versucht wurde. So befinden sich unter meinen Extraktionsfällen 11 Aufklappungen, die im Anschluß an eine Fraktur, also als ultimo ratio, ausgeführt wurden. Damit erhebt sich die Frage, bei wie vielen dieser mißglückten

Extraktionsfälle das Verfahren der prophylaktischen Aufklappung gegeben war. Auf Grund des von mir vor jeder Extraktion gemachten Befundes hätte bei 6 dieser Fälle die Prophylaxe in Frage kommen sollen und zwar deshalb, weil

1. bei 5 Fällen kein genügender Zangenansatz vorhanden war,
2. bei 1 Fall Extraktionswiderstände an den Wurzeln bzw. am Knochen die Prophylaxe hätten von vornherein erfordern müssen.

Bei genügender Berücksichtigung der prophylaktischen Gesichtspunkte war also nicht nur bei 53 sondern bei 59 Fällen die prophylaktische Aufklappung indiziert. Prozentual sind das 10,72% der gesamten Extraktionen. Die übrigen Zähne wurden typisch entfernt.

Es ist interessant, festzustellen, welche Gründe uns veranlaßten, bzw. hätten veranlassen müssen, von vornherein prophylaktisch vorzugehen. In dieser Hinsicht führten die Untersuchungen zu folgenden Ergebnissen:

Prophylaktische Aufklappungen indiziert durch:

1. tiefzerstörte Zähne ohne geeigneten Zangenansatz = 67.80%,
2. Widerstände an den Wurzeln bzw. am Knochen = 15.25%,
3. verlagerte Zähne, bei denen Teile der Krone so gelagert waren, daß durch eine typische Entfernung die Nachbarzähne hätten geschädigt werden können = 1.69%,
4. sprödes Zahnmaterial = 8.47%,
5. teilweise retinierte Zähne = 6.78%.

Jeder Praktiker weiß aus eigener Erfahrung, daß Extraktionsschwierigkeiten im Unterkiefer im allgemeinen häufiger vorkommen können als im Oberkiefer. Eine entscheidende Rolle spielen dabei die anatomischen und topographischen Verhältnisse beider Alveolarfortsätze. Im Unterkiefer ist der Alveolarfortsatz kompakt und die bukkale Knochenlamelle sehr stark ausgebildet. Im Oberkiefer treten diese Merkmale höchstens im Bereich des Jochbogenansatzes hervor. Somit dürfte infolge der im Unterkiefer häufiger auftretenden Schwierigkeiten auch die prophylaktische Aufklappung öfters indiziert sein als im Oberkiefer, was auch durch die vorgenommenen Untersuchungen bestätigt wird. Es entfielen nämlich auf den

Oberkiefer = 42.37%,
Unterkiefer = 57.63%.

Hinsichtlich des Geschlechts stellte ich fest, daß wegen des bei Männern stärker ausgebildeten alveolären Knochens vor allem die Veranlassung zu häufigeren prophylaktischen Aufklappungen gegeben war, denn hier zeigten die Untersuchungsergebnisse folgende Resultate:

1. Männliches Geschlecht = 55.93%,
2. Weibliches Geschlecht = 44.07%.

Wegen des noch im Wachstum begriffenen jugendlichen Organismus liegen bei diesem ganz andere Bedingungen vor als beim

Erwachsenen. Es ist selbstverständlich, daß diese Verschiedenheit in der Struktur des Knochens auch beim Extrahieren sich auswirken kann. Bei einer Einteilung der Patienten in 2 Gruppen, in eine unter und eine über 30 Jahren, ergaben sich folgende prozentuale Verhältnisse der beiden Altersstufen:

1. Ueber 30 Jahre = 37.28%,
2. Unter 30 Jahre = 62.72%.*

Wenn vorhin schon angedeutet wurde, daß bei kompaktem und stark ausgebildeten Knochen die Extraktionsschwierigkeiten größer und damit das Verfahren der prophylaktischen Aufklappung häufiger zur Anwendung kommen muß, so gilt das auch für folgende Tabelle, die die Verteilung der prophylaktischen Aufklappungen auf die einzelnen Zähne statistisch erfaßt:

Oberkiefer	
Frontzähne	= 6.77%
Prämolaren	= 10.16%
Molaren	= 25.42%
Unterkiefer	
Frontzähne	= —.—
Prämolaren	= 11.86%
Molaren	= 45.75%

Bei den durch prophylaktische Aufklappung entfernten Zähnen ergaben die anatomischen Verhältnisse der Kronen bzw. der Wurzeln folgende Statistik:

Beschaffenheit der Wurzeln	
1. lange und kräftige Wurzeln	= 22.61%
2. normallange Wurzeln	= 9.52%
3. gespreizte Wurzeln	= 15.47%
4. grazile Wurzeln	= 11.90%
5. gekrümmte Wurzeln	= 17.85%
6. Zementhypertrophie	= 11.90%
7. Wurzeln bezw. Zahn spröde	= 10.71%

Mit dieser Aufstellung soll dargestellt werden, welche Wurzelabnormitäten vor allem die Fraktur hervorrufen können, wenn nicht frühzeitig prophylaktisch vorgegangen wird. Es sind also neben der stark ausgebildeten und grazilen Wurzel abnorme Spreizungen und Wurzelkrümmungen höheren Grades zu nennen. Hartnäckigen Widerstand setzen auch die Zementhypertrophien der Extraktion entgegen. Schließlich sei noch an das abnorme brüchige Zahnmaterial erinnert, bei dem jeder Extraktionsversuch mit der Fraktur endet. Mitunter werden wir schon von den Patienten auf diese Tatsache aufmerksam gemacht.

Eine nicht weniger wichtige Rolle als die anatomischen Verhältnisse der Wurzeln spielt in Bezug auf die prophylaktische Aufklappung der anatomische und topographische Bau des Alveolarknochens.

*) Bei dieser Betrachtung liegen die Dinge so, daß sich Männer und Frauen gleichmäßig auf beide Gruppen verteilen.

Zwei Faktoren sind hier sehr wichtig
1. seine Nachgiebigkeit,
2. sein Volumen (Masse).

Je unnachgiebiger und massiger der Kieferknochen ist, desto schwieriger gestaltet sich erfahrungsgemäß die Extraktion und desto häufiger sind in manchen Fällen prophylaktische Maßnahmen indiziert.

Ich fand folgende Werte:

1. Nachgiebigkeit des Kieferknochens:

wenig nachgiebig	= 69.49%
normal nachgiebig	= 20.34%
nachgiebig	= 10.17%

2. Volumen (Masse) des Alveolarfortsatzes:

stark ausgebildet	= 55.93%
mittelmäßig ausgebildet	= 40.67%
schwach ausgebildet	= 3.39%

Aus dem vorliegenden Material möchte ich zum Schluß einige Extraktionsfälle anführen, die die Wichtigkeit der prophylaktischen Aufklappung erkennen lassen. Sie sollen zeigen, wie vorteilhaft es ist, prophylaktisch vorzugehen und wie unverantwortlich es sein kann, trotz richtiger Indikationsstellung, die prophylaktische Aufklappung zu unterlasen.

Wie ich bereits bei der Indikationsfrage feststellte, ist unter anderem bei tiefcariösen Zähnen, wenn kein geeigneter Instrumentenansatz vorhanden ist, die Prophylaxe indiziert. Bei der Patientin St. J. (32 Jahre) war aus eben diesem Grunde bei $\lfloor\!\overline{7}$ die prophylaktische Aufklappung gegeben. Es wurde aufgeklappt und die Wurzeln in ihrer Verlaufsrichtung freigelegt. Dabei zeigte sich, daß die mediale fast wagrecht nach distal abgebogen und ihre Spitze unmittelbar unter der distalen Wurzel gelegen war. Durch die so gegebene Situation mußte zunächst die distale Wurzel und anschließend die mediale entfernt werden. Der eben beschriebene Eingriff war in einigen Minuten erledigt. Nachschmerzen traten nicht auf. Die beiden Nähte konnten nach 3 Tagen entfernt werden.

Daß die prophylaktische Aufklappung nicht nur bei tiefzerstörten Zähnen Anwendung findet, sondern auch bisweilen bei gut erhaltenen in Frage kommen muß, zeigt folgender Fall: Bei der Patientin B.M. (29 Jahre) ließ sich der gut erhaltene, approximal erkrankte obere zweite linke Molar verhältnismäßig leicht lockern. Die Exartikulation war jedoch nicht möglich, da ein Hindernis den Zahn in der Alveole zurückhielt. Um eine Fraktur zu vermeiden, wurde das Verfahren der prophylaktischen Aufklappung gewählt. Es stellte sich dabei heraus, daß alle 3 Wurzeln sehr stark ausgebildet und außerdem scharf abgebogen waren. Durch Anwendung der prophylaktischen Extraktionstechnik war die Exartikulation in kürzester Zeit ausgeführt. Die Wundheilung vollzog sich reibungslos. Nachschmerzen traten nicht auf.

Neben den eben beschriebenen Wurzelkrümmungen können aber auch, wie ich bereits schon früher betonte, andere Abnormitäten das Verfahren der prophylaktischen Aufklappung erfordern. So wurde bei dem Patienten F.C. (47 Jahre) bei der Extraktion von $\lceil\sqrt{5}$ zunächst typisch begonnen, da genügend Zangenansatz vorhanden war. Der Zahn ließ sich verhältnismäßig leicht lockern; trotzdem konnte die Exartikulation nicht zu Ende geführt werden. Die daraufhin vorgenommene prophylaktische Aufklappung gestattete die leichte Entfernung des Zahnes mit der Zange. Dabei stellte sich heraus, daß die Wurzel am Apex derart durch Zementhypertrophie verdickt war, daß eine Exartikulation in toto ohne prophylaktische Aufklappung ganz ausgeschlossen gewesen wäre. Auch hier ließ sich eine exakte Wundheilung feststellen, die Naht wurde nach 3 Tagen entfernt.

Bei den zuletzt beschriebenen beiden Fällen war bereits die prophylaktische Aufklappung wegen der verhältnismäßig gut erhaltenen Kronen indiziert. Noch mehr gilt das für teilweise retinierte Zähne ohne geeigneten Instrumentenansatz. Trotzdem hatte, in einem meinem Material zu entnehmenden Fall, ein Kollege versucht, den teilweise retinierten $\overline{8}\rceil$ mit Zange und Hebel ohne Aufklappung zu entfernen. Nach längeren vergeblichen Bemühungen überwies er den Patienten an das Zahnärztliche Institut. Hier wurde folgender Befund erhoben: Stark ausgebildeter Alveolarfortsatz, die bukkale Knochenlamelle im Unterkiefer sehr massig, der Zahn nur zum Teil durchgebrochen und etwas nach medial gekippt, starke Malträtierung der Gingiva in der Gegend von $\overline{8}\rceil$, Läsionen an der Wange. Das Röntgenbild zeigte zwei stark ausgebildete Wurzeln. Durch die sofort vorgenommene Aufklappung ließ sich der Zahn mit dem Le'clusschen Hebel ohne Schwierigkeiten exartikulieren. Der Patient selbst war über die schonende und rasche Behandlung sehr erstaunt. Nach seinen Angaben hatte der betreffende Kollege über eine Stunde lang vergebliche Extraktionsversuche gemacht.

Aus eigner Erfahrung wissen wir, daß der Kieferknochen beim Jugendlichen im allgemeinen nachgiebiger ist als beim älteren Patienten. Auch die vorliegenden Untersuchungen bestätigten diese Annahme. Vereinzelt konnte jedoch festgestellt werden, daß selbst beim jüngeren Patienten der Kieferknochen gelegentlich so unnachgiebig sein kann, daß alle typischen Extraktionsversuche nicht zum Ziele führen. Solche Verhältnisse lagen bei dem Patienten J.P. (26 Jahre) vor. Der zentral erkrankte $\overline{7}\rceil$ hätte normalerweise mit der Zange entfernt werden können, aber in dem „stahlharten" Kiefer war jeder typische Versuch vergeblich. Um eine Fraktur auf alle Fälle zu vermeiden, wurde eine typische Aufklappung vorgenommen. Nach breiter Eröffnung gelang die Extraktion mit der Zange ohne große Mühe. Die Wurzeln des Zahnes waren sehr kräftig ausgebildet, der Periodontalspalt sehr eng (RA). Außerdem liefen die Wurzeln nach unten o-beinartig zusammen und berührten sich fast im Bereich ihrer Wurzelspitzen, so daß das von ihnen einge-

schlossene Septum beim Extrahieren in toto mit weggenommen werden konnte. Nach 3 Tagen wurden die Nähte entfernt. Die Wundheilung vollzog sich glatt.

Wie bereits früher mitgeteilt wurde, können Partsch und auch Klatt in der Wundheilung nach Aufklappung auf Grund ihrer Erfahrung über hervorragende Ergebnisse berichten. Auch am Marburger Institut wird, erhärtet durch jahrelange Untersuchungen, dieselbe Ansicht vertreten. Lediglich bei einem äußerst geringen Bruchteil der von mir untersuchten Fälle traten Nachschmerzen auf. Dieser Bruchteil ist jedoch nicht größer sondern sogar noch geringer als bei normal verlaufenden typischen Extraktionen. Bei den anderen konnte ich, wohl infolge der vorteilhaften Schnittführung und der damit verbundenen exakten Adaptierung des Zahnfleischperiostlappens, eine ausgezeichnete Wundheilung feststellen. So zeigte eine Wundkontrolle bei dem Patienten J.S. (19 Jahre) (⌊6) nach 2 Tagen, daß der Schleimhautperiostlappen tadellos angeheilt war. Die beiden Nähte konnten schon entfernt werden. Bei den übrigen Fällen wurden die Nähte durchschnittlich nach 3—4 Tagen entfernt, da bereits eine Vereinigung der beiden Wundlappen erfolgt war.

C) Zusammenfassung.

Wie aus dem einschlägigen Schrifttum zu entnehmen ist, wird den prophylaktischen Maßnahmen zur Entfernung der Zähne nicht genügend Beachtung geschenkt. Im allgemeinen findet die chirurgische Zahnentfernung fast ausschließlich als ultima ratio Anwendung. Nur bei wenigen Autoren sind prophylaktische Gesichtspunkte festzustellen. Wegen dieses offensichtlichen Mangels an Aufzeichnungen über die Prophylaxe der Zahnexartikulation in der Fachliteratur wurde das an der Marburger Klinik übliche Verfahren zwangsläufig in den Mittelpunkt der Betrachtungen des II. Teils der Arbeit gestellt.

Die Ergebnisse des unter diesen Gesichtspunkten von mir durchgeführten Untersuchungen an 550 Extraktionen unterstreichen mit Recht den hohen Wert der Prophylaxe bei der Zahnentfernung.

In dieser Erkenntnis zeigte sich zwangsläufig, daß die seitherige Indikationsstellung für die prophylaktische Zahnentfernung noch erweitert werden muß, was ja bereits von Fliege und Heuser betont wurde.

Es darf jedoch andererseits nicht unerwähnt bleiben, daß es nun nicht angängig ist, in das Gegenteil zu verfallen und den Indikationsbereich übermäßig weit zu spannen, denn es ist ebenso falsch, wahllose prophylaktische Aufklappungen durchzuführen, wie ergebnislose Extraktionsversuche mit der Zange oder sonstiger Instrumente vorzunehmen.

Bei Berücksichtigung einer planmäßig durchgeführten Prophylaxe lassen sich die meisten der durch Fakturen hervorgerufenen

und mitunter langdauernden Eingriffe vermeiden. So ließ sich auf Grund der Untersuchungen feststellen, daß die Zahnextraktion als solche bei den prophylaktisch durchgeführten Aufklappungen bis auf wenige Fälle reibungslos, d. h. ohne Fraktur oder sonstigen Schwierigkeiten, zu Ende geführt werden konnte.

Die prophylaktischen Maßnahmen, die nicht weniger als 9.63% der gesamten Extraktionen ausmachen, bedeuten aber nicht nur eine Zeitersparnis für den Operateur, sondern stellen auch gleichzeitig ein schonendes Verfahren der Exartikulation überhaupt dar.

Dann ließ sich der Nachweis erbringen, welche Nachteile indizierte, jedoch unterlassene prophylaktische Aufklappungen nicht nur für den Patienten, sondern auch für den Operateur mit sich bringen können. Die Folgen planloser Extraktionsversuche sind häufig malträtierte und zerfetzte Gingiva, wie die Erfahrung lehrt. Darüber hinaus lassen sich nicht selten sich sogar daran anschließende langwierige Nachbehandlungen und Nachschmerzen feststellen, von dem größeren Zeitverlust und den Unannehmlichkeiten, denen der Patient auf Grund der erfolglosen Manipulationen ausgesetzt ist, ganz zu schweigen.

Selbstverständlich soll zugegeben werden, daß in vereinzelten Fällen selbst nach prophylaktischer Aufklappung ein Wurzelrest frakturieren kann. Unter solchen Umständen erleidet die zu prophylaktischen Zwecken durchgeführte Aufklappung aber keine Unterbrechung. Vielmehr bietet die von Fliege und Heuser angegebene Methode beim Auftreten derartiger Umstände den großen Vorteil, durch den von ihnen vorgeschriebenen Eingriff, einen Weg vorgeschlagen zu haben, der in Form einer typischen Ausmeißelung lediglich noch weiter beschritten zu werden braucht. Somit verbinden sich mit diesem Verfahren der operativen Zahnentfernung eine derartige Reihe von Vorteilen, daß es unter den Methoden der Exartikulationen einen nicht zu unterschätzenden Platz einnehmen muß. Es ist nicht „der Schrecken des Zahnarztes", wie Sicher (1937) ganz allgemein über Aufklappungen urteilt, sondern ein schonendes Verfahren der Zahnentfernung, das dem Praktiker nicht nur in prophylaktischer Hinsicht empfohlen werden muß, sondern auch der geeignete Weg für die chirurgische Zahnentfernung als ultima ratio überhaupt darstellt.

Herrn Professor Fliege danke ich für die Ueberlassung des Themas sowie für das mir im Zahnärztlichen Institut zur Verfügung gestellte Material.

Herrn Dozent Dr. Heuser bin ich für die Unterstützung bei der Abfassung der Arbeit zu Dank verpflichtet.

Literaturangabe.

1. Bonsquet: Einige Betrachtungen über die Zahnentfernung als chirurgische Operation. Ref. Z. R. XXXVII 1895 (1928).
2. Casotti: Entfernung der Zähne auf chirurgischem Wege. Ref. Dtsch. Mschr. Zahnheilk. IL 297 (1931).
3. Faber: Die Extraktion tieffrakturierter Wurzeln, ihre Notwendigkeit und Ausführung. Z. Stom. XXVI 359 (1928).
4. Fliege und Heuser: Die chirurgische Zahnentfernung unter besonderer Berücksichtigung der Prophylaxe. D. Z. W. XXXXI 969 (1938).
5. Geist-Jacobi: Geschichte der Zahnheilkunde. Tübingen 1896.
6. Greve: Zur Geschichte der Zahnextraktion. Dtsch. Mschr. Zahnheilk. XXXIV. 58 (1916).
7. Hoenig: Die Bewältigung schwieriger Zahnentfernungen einschließlich der Frakturen. D. Z. W. XXVIII. 466 (1925).
8. Kantorowicz: Klinische Zahnheilkunde. Berlin 1929.
9. Klatt: Die Entfernung der Zähne durch Extraktion und Ausmeißelung sowie die Schmerzbetäubung bei Eingriffen im Bereiche der Mundhöhle. Berlin 1922.
10. Kneucker: Aus dem Arbeitsgebiet des Zahnchirurgen. Z. R. XXII. 2266 (1913).
11. Kranz: Chirurgie des praktischen Zahnarztes. München 1938.
12. Mayrhofer: Die Praxis der Zahnextraktion einschließlich der örtlichen Schmerzbetäubung. München und Wiesbaden 1922.
13. Monier: Chirurgische Zahnentfernung. Z. R. XXXV. 866 (1926).
14. Monier: Beitrag zur chirurgischen Zahnextraktion. Ref. Dtsch. Mschr. Zahnheilk. XXXXVI. 722 (1928).
15. Neumann: Führer durch die operative Zahnheilkunde. Berlin 1929.
16. Partsch: Handbuch der Zahnheilkunde: Die chirurgischen Erkrankungen der Mundhöhle, der Zähne und Kiefer. 1. Band. München 1932.
17. Peckert: Ein Beitrag zur Behebung von Extraktionsschwierigkeiten bei unteren Molaren. D. Z. W. XXVIII. 211 (1925).
18. Peckert: Der zweite untere Molar und die Extraktion seiner Wurzeln nach Frakturen. Dtsch. Mschr. Zahnheilk. XXVI. 161 (1908).
19. Port-Euler: Lehrbuch der Zahnheilkunde. München 1934.
20. Praeger: Einführung in die zahnärztliche Operationslehre und Röntgen-Diagnostik. Leipzig 1926.

21. Rebel: Zur Extraktion des unteren Weisheitszahnes. D. Z. W. XXVI. 397 (1926).
22. Scheff: Atypische Extraktionen. Oest. Vjschr. Zahnheilk. XXX. 2 (1914).
23. Scheff: Handbuch der Zahnheilkunde. Band 2. Wien-Leipzig 1924.
24. Sicher: Ueber das Zahnziehen. Berlin und Wien 1937.
25. Sicher u. Spitzer: Systematik der Zahnextraktion. Z. Stom. XXIII. 474 (1925).
26. Steffen: Die theoretischen Grundlagen der Zahnextraktion. Königsberg 1921.
27. Steffen: Neue Wege zur sicheren Extraktion des Zahnes. Dtsch. Mschr. Zahnheilk. XXXXI. 214 (1923).
28. Steiner: Praktikum der zahnärztlichen Chirurgie. Berlin-Wien 1926.
29. Steiner: Ueber die Extraktion unterer Weisheitszähne. Z. Stom. XXIII. 646 (1925).
30. Sudhoff: Geschichte der Zahnheilkunde. Leipzig 1921.
31. Williger: Zahnärztliche Chirurgie. Leipzig 1927.

Lebenslauf.

Am 25. Dezember 1911 wurde ich als Sohn des Eisenbahnarbeiters Heinrich Boßhammer und seiner Ehefrau Anna geb. Landschneider in Goßfelden, Marburg-Land geboren. Nach achtjährigem Besuch der dortigen Volksschule, von Ostern 1918 bis 1926, trat ich in Marburg bei einem Architekten in die Lehre, um Bautechniker zu werden. Dieser Beruf behagte mir jedoch nicht. Von 1927 bis 1933 besuchte ich die Deutsche Oberschule in Aufbauform in Laasphe i. W. und bestand dort Februar 1933 die Reifeprüfung. Anschließend war ich wieder ein halbes Jahr im Baufach tätig. Im Wintersemester 1933/34 begann ich in Marburg mit dem Studium der Zahnheilkunde und legte im März 1935 nach dreisemestrigem Studium die zahnärztliche Vorprüfung ab. Von April bis September 1935 genügte ich meiner Arbeitsdienstpflicht. Am 7. Februar 1938 erhielt ich in Marburg nach siebensemestrigem Studium die Approbation als Zahnarzt. In meinem achten Semester beschäftigte ich mich mit der Abfassung der vorliegenden Dissertation. Seit dem 10. März 1938 bin ich als zahnärztlicher Assistent in Frankenberg-Eder tätig.

Meine akademischen Lehrer waren:

Baars, Baumann, Baur †, Bömínghaus, Dabelow, Dittler, Elbrecht, Fliege, Grüneisen, Jaeck †, Kunzendorf, Laubänder, Loebell, Meerwein, Pfannenstiel, von Reckow, Rix, Ruete, Schädler, Versé.